OPEN ACCESS

TẠP CHÍ SINH LÝ HỌC VIỆT NAM
ISSN 1859 - 2376

BÁO CÁO CA LÂM SÀNG

Tiếp nhận	Chỉnh sửa	Chấp nhận đăng	Công bố online
23.08.2026	03.09.2026	08.09.2026	10.09.2026

ĐIỀU TRỊ OSIMERTINIB KẾT HỢP HÓA TRỊ BƯỚC MỘT TRONG UNG THƯ PHỔI KHÔNG TẾ BÀO NHỎ GIAI ĐOẠN IV ĐỒNG THỜI MANG ĐỘT BIẾN *EGFR* L858R VÀ KHUẾCH ĐẠI *HER2* DE NOVO: BÁO CÁO CA LÂM SÀNG

Nguyễn Thị Xuyến[1*], Tạ Bá Thắng[1], Lê Ánh Nguyệt[1], Bạch Quốc Tuấn[1], Phạm Thị Kim Nhung[1]

[1] Học viện Quân y

***Tác giả liên hệ**
Nguyễn Thị Xuyến
Học viện Quân y

Corresponding Author e-mail: nguyenxuyen.hvqy46@gmail.com

Bản quyền: © 2026 Nguyễn Thị Xuyến và cs. Đây là một bài báo truy cập mở được phân phối theo các điều khoản của Giấy phép Ghi công Creative Commons (CC BY-NC-SA 4.0), cho phép sử dụng, phân phối và tái bản với mục đích phi thương mại, tác giả gốc và nguồn tác phẩm phải được ghi nhận đầy đủ.

TÓM TẮT

Khuếch đại *HER2* de novo cùng đột biến *EGFR* trong ung thư phổi không tế bào nhỏ (UTPKTBN) là tình trạng hiếm gặp, khác với khuếch đại *HER2* mắc phải gây kháng TKI. Osimertinib kết hợp hóa trị bước một là lựa chọn ưu tiên cho bệnh nhân đột biến *EGFR* giai đoạn tiến xa, nhưng hiệu quả ở nhóm đồng thời khuếch đại *HER2* de novo còn chưa rõ. **Báo cáo ca bệnh:** Bệnh nhân (BN) nam 76 tuổi, không hút thuốc, được chẩn đoán UTPKTBN giai đoạn IV; NGS phát hiện đồng thời đột biến *EGFR* L858R và khuếch đại *HER2* de novo. Bệnh nhân được điều trị osimertinib kết hợp carboplatin-pemetrexed bước một, sau đó duy trì osimertinib-pemetrexed, đạt đáp ứng một phần sau 3 tháng, duy trì đến tháng 12, dung nạp tốt, không gặp tác dụng phụ nghiêm trọng. **Kết luận:** osimertinib kết hợp hóa trị bước một có hiệu quả kiểm soát bệnh và độc tính chấp nhận được ở bệnh nhân UTPKTBN mang đồng đột biến *EGFR* L858R và khuếch đại *HER2* de novo.

Từ khóa: Ung thư phổi không tế bào nhỏ; *EGFR*; khuếch đại *HER2* de novo; osimertinib kết hợp hóa trị.

Trích dẫn: Nguyễn Thị Xuyến, Tạ Bá Thắng, Lê Ánh Nguyệt, Bạch Quốc Tuấn, Phạm Thị Kim Nhung. Điều trị osimertinib kết hợp hóa trị bước một trong ung thư phổi không tế bào nhỏ giai đoạn IV có đồng đột biến *EGFR* L858R và khuếch đại *HER2* de novo: Báo cáo ca lâm sàng. *Vietnam Journal of Physiology*. 2026; 30(3):131-135. doi:10.54928/vjop.v30i3.648

1. Đặt vấn đề

Đột biến *EGFR* gặp ở 40-60% bệnh nhân ung thư phổi không tế bào nhỏ (UTPKTBN) tại châu Á; trong đó, đột biến L858R exon 21 chiếm khoảng 40% các trường hợp và là đột biến nhạy cảm thuốc ức chế tyrosine kinase (TKI). Osimertinib (TKI thế hệ 3) kết hợp hóa trị hiện là lựa chọn bước một ưu tiên cho BN UTPKTBN

giai đoạn tiến xa có đột biến *EGFR*, đạt PFS trung vị 25,5 tháng và OS trung vị 47,5 tháng trong thử nghiệm FLAURA2 [1], [2].

Khoảng 1,5% BN UTPKTBN mang đột biến *EGFR* đồng thời có biến đổi *HER2*, trong đó khuếch đại *HER2* là dạng phổ biến nhất và có thể xuất hiện ngay tại thời điểm chẩn đoán (khuếch đại *HER2* de novo) [3]. Khác với khuếch đại *HER2* mắc phải - một cơ chế kháng TKI quan trọng, thông qua hoạt hóa đường tín hiệu thay thế PI3K/AKT/mTOR và MAPK độc lập với *EGFR*, gặp ở 2% BN kháng osimertinib bước một và 6% BN kháng osimertinib bước hai; ảnh hưởng của khuếch đại *HER2* de novo trên nền đột biến *EGFR* còn chưa rõ [4].

Tuy nhiên, hướng dẫn NCCN hiện chưa có khuyến cáo riêng cho BN UTPKTBN mang đồng thời đột biến *EGFR* và khuếch đại *HER2* de novo, trong khi dữ liệu về hiệu quả của osimertinib bước một đơn trị hoặc kết hợp hóa trị ở nhóm BN này còn rất hạn chế. Nhân một trường hợp UTPKTBN giai đoạn IV có đồng đột biến *EGFR* L858R và khuếch đại *HER2* de novo được điều trị osimertinib kết hợp hóa trị bước một tại Bệnh viện Quân y 103, chúng tôi điểm lại y văn, mô tả đặc điểm lâm sàng, cận lâm sàng và đáp ứng điều trị ban đầu của ca bệnh hiếm gặp này.

2. Báo cáo ca bệnh

Bệnh nhân nam 76 tuổi, tiền sử tăng huyết áp, đái tháo đường, không hút thuốc. Bệnh nhân đau ngực phải, ho khan, chưa điều trị, đi khám phát hiện tổn thương tại phổi trên X quang, nhập viện khoa Bệnh Phổi, Bệnh viện Quân Y 103. Đánh giá lâm sàng bệnh nhân có thể trạng trung bình (BMI 19,2 kg/m2), toàn trạng PS = 1, nhịp tim 84 chu kỳ/phút, huyết áp 125/80 mmHg, tim nhịp đều, phổi hai bên thông khí tốt, hạch ngoại vi không sờ thấy, bụng mềm, không chướng, không sờ thấy khối bất thường.

Trên hình ảnh cắt lớp vi tính ngực phát hiện có khối u thùy giữa phải kích thước 33x21x20 mm, bờ không đều, ngấm thuốc mạnh không đồng nhất sau tiêm, kèm vài nốt mờ kích thước 3-9 mm phổi phải, tràn dịch màng phổi phải mức độ ít, hạch trung thất nhóm 7 kích thước ngắn trục 12 mm. Sinh thiết khối u xuyên thành ngực dưới hướng dẫn cắt lớp vi tính ngực, xét nghiệm mô bệnh học và hóa mô miễn dịch xác định carcinoma biểu mô tuyến; xét nghiệm giải trình tự gen thế hệ mới (NGS) phát hiện đột biến *EGFR* L858R và khuếch đại *HER2*. Bệnh nhân được chụp PET/CT, chụp cộng hưởng từ sọ não đánh giá giai đoạn, kết quả ghi nhận hạch trung thất nhóm 7 tăng chuyển hóa FDG, phát hiện tổn thương di căn rải rác hai phổi, màng phổi phải, di căn xương (đốt sống D7), không phát hiện tổn thương thứ phát cơ quan khác. Các kết quả xét nghiệm công thức máu, hóa sinh máu, vi sinh trong giới hạn bình thường.

Dựa trên kết quả thăm khám lâm sàng và các xét nghiệm cận lâm sàng, bệnh nhân được chẩn đoán: Ung thư phế quản thùy giữa phải type biểu mô tuyến giai đoạn IV (T4N2M1b), có đột biến *EGFR* L858R và khuếch đại *HER2* de novo.

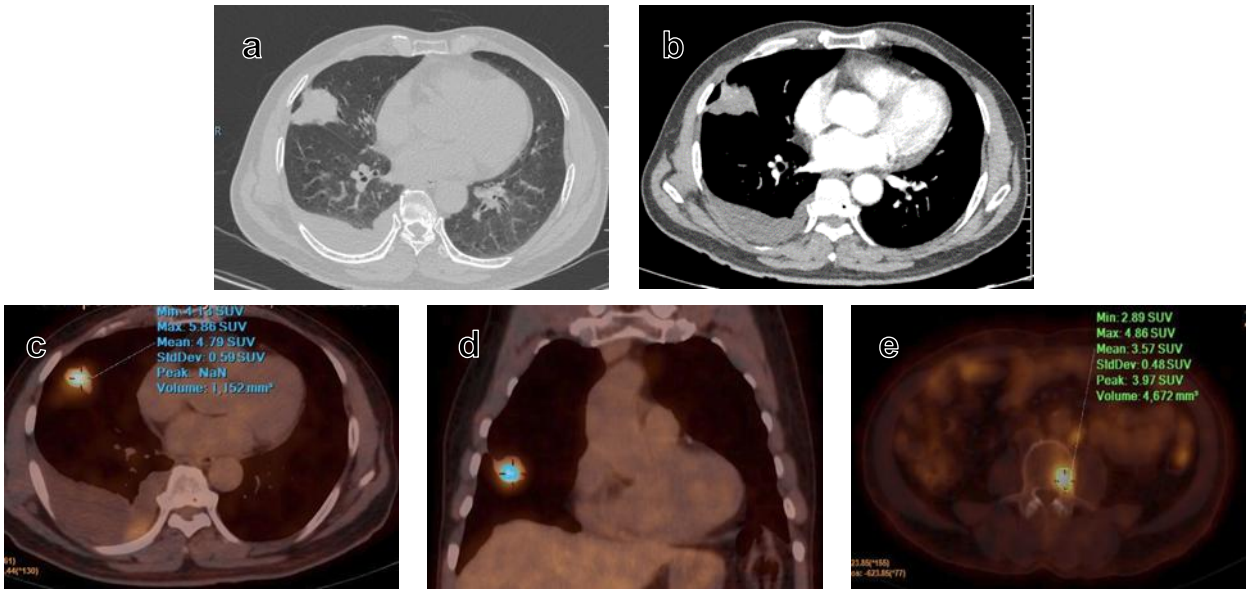

Hình 1. Cắt lớp vi tính ngực (a, b) và PET/CT (c, d, e) trước điều trị

Bệnh nhân được điều trị thuốc TKI thế hệ 3, osimertinib 80 mg liều ngày 1 viên uống vào buổi sáng, kết hợp hóa trị liệu Carboplatin AUC 5 + Pemetrexed 500mg/m^2 da 4 chu kỳ, sau đó duy trì bằng hóa trị Pemetrexed 500mg/m^2 da. Bệnh nhân dung nạp tốt với điều trị, chỉ gặp tác dụng phụ giảm bạch cầu độ 1 tại 4 chu kỳ hóa trị đầu tiên và tiêu chảy độ 1 trong tháng đầu.

THÔNG TIN BỆNH NHÂN

Họ tên:		Ngày sinh:		Giới tính:	Nam
Ký hiệu mẫu:		Điện thoại:			
Nơi thu mẫu:	Khoa Bệnh Phổi - BV 103	Bác sỹ chỉ định:			
Ngày thu mẫu:	05-2025	Ngày trả KQ:	05-2025		
Mẫu:	Mô	Gói xét nghiệm:		Mã GPB:	
Kết quả lâm sàng:	K phổi				
Kết quả sinh thiết:					

KẾT QUẢ PHÂN TÍCH

EGFR	Phát hiện đột biến L858R
HER2	Phát hiện đột biến Amplification
ALK	Chưa phát hiện đột biến có ý nghĩa lâm sàng
BRAF	Chưa phát hiện đột biến có ý nghĩa lâm sàng
FGFR2	Chưa phát hiện đột biến có ý nghĩa lâm sàng
KEAP1	Chưa phát hiện đột biến có ý nghĩa lâm sàng
KRAS	Chưa phát hiện đột biến có ý nghĩa lâm sàng
MAP2K1	Chưa phát hiện đột biến có ý nghĩa lâm sàng
MET	Chưa phát hiện đột biến có ý nghĩa lâm sàng
NRAS	Chưa phát hiện đột biến có ý nghĩa lâm sàng
NTRK	Chưa phát hiện đột biến có ý nghĩa lâm sàng
PIK3CA	Chưa phát hiện đột biến có ý nghĩa lâm sàng
RET	Chưa phát hiện đột biến có ý nghĩa lâm sàng
ROS1	Chưa phát hiện đột biến có ý nghĩa lâm sàng
STK11	Chưa phát hiện đột biến có ý nghĩa lâm sàng
TP53	Chưa phát hiện đột biến có ý nghĩa lâm sàng

Kết luận tại thời điểm phân tích

Phát hiện đột biến L858R trên gene EGFR

Phát hiện đột biến HER2 Amplification

Hình 2. Kết quả NGS khối u

Sau 3 tháng điều trị (tháng 08/2025), bệnh nhân được đánh giá đáp ứng điều trị bằng thăm khám lâm sàng và chụp cắt lớp vi tính ngực, bụng; MRI sọ não. Về lâm sàng, bệnh nhân không ho, không đau tức ngực. Kết quả CT ngực ghi nhận khối u thùy giữa phải kích thước 12 x 17 mm (giảm so với kết quả cắt lớp vi tính trước điều trị), không còn nốt mờ phổi hai bên, hết dịch màng phổi phải. Theo thang điểm RECIST 1.1, đánh giá bệnh đáp ứng một phần. Bệnh nhân được tiếp tục duy trì điều trị Osimertinib kết hợp Pemetrexed hiện tại điều trị tháng thứ 12. Kết quả đánh giá tại thời điểm 05/2026 bệnh đáp ứng một phần (khối u thùy giữa phải kích thước 9 x 12 mm).

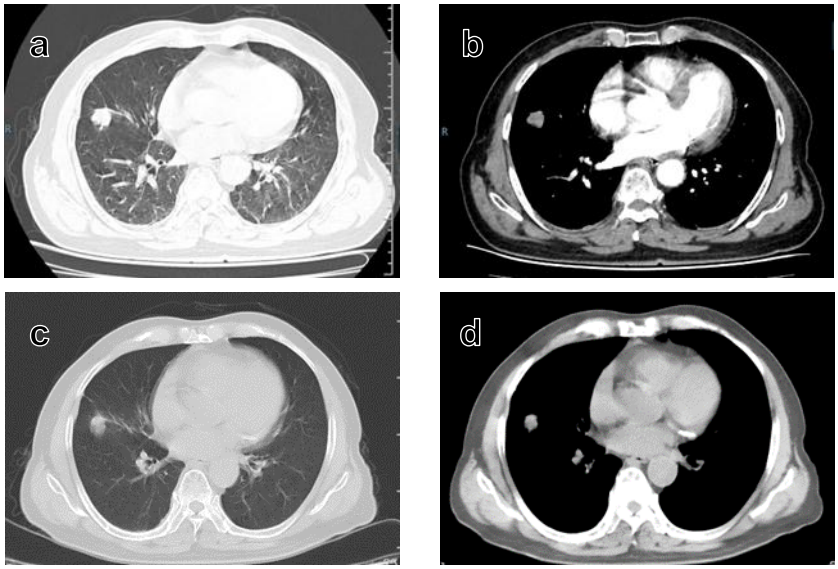

Hình 3. Cắt lớp vi tính ngực sau điều trị 3 tháng (a, b) và 12 tháng (c, d)

3. Bàn luận

Các biến đổi sinh ung thư của *HER2* đã được ghi nhận ở nhiều loại ung thư và cơ quan khác nhau. Hoạt hóa tín hiệu HER2 có thể xảy ra thông qua đột biến, khuếch đại hoặc biểu hiện quá mức, góp phần thúc đẩy tân sinh mạch, xâm lấn và di căn. Khuếch đại *HER2* trên BN UTPKTBN mang đột biến *EGFR* có thể xuất hiện dạng mắc phải sau điều trị TKI hoặc có đồng thời ngay từ thời điểm chẩn đoán (de novo). Trong phân tích NGS trên 12.946 mẫu UTPKTBN của Nagasaka và cộng sự, khuếch đại *HER2* được ghi nhận ở khoảng 1,0% trường hợp có đột biến *EGFR* [3]. Tuy nhiên, nghiên cứu trên không phân biệt tình trạng de novo hay mắc phải, do đó tần suất và ý nghĩa lâm sàng của khuếch đại *HER2* de novo vẫn chưa rõ ràng.

Trong UTPKTBN, kết quả NGS ngày càng được sử dụng rộng rãi để phát hiện khuếch đại *HER2* nhờ khả năng đánh giá đồng thời các đột biến và biến đổi số lượng bản sao trong một xét nghiệm.[5] Do mối liên quan giữa biểu hiện protein *HER2* và khuếch đại gen trong UTPKTBN không đồng nhất, các hướng dẫn NCCN và

ASCO khuyến nghị xác định khuếch đại *HER2* bằng xét nghiệm phân tử toàn diện như NGS, đặc biệt trong trường hợp UTPKTBN kháng thuốc TKI [5]. Các kỹ thuật lai tại chỗ FISH/SISH có thể được sử dụng để xác nhận trong một số trường hợp. Trong ca bệnh này, đột biến *EGFR* L858R và khuếch đại *HER2* được phát hiện đồng thời qua NGS trên mẫu mô đúc paraffin.

Thử nghiệm FLAURA2 so sánh osimertinib kết hợp platinum/pemetrexed với osimertinib đơn trị trong điều trị bước một UTPKTBN giai đoạn tiến xa mang đột biến *EGFR* Del19 hoặc L858R. Phác đồ phối hợp kéo dài PFS so với đơn trị (trung vị 25,5 so với 16,7 tháng; HR=0,62; KTC 95%: 0,49–0,79; p<0,001), với hiệu quả được duy trì ở nhóm L858R (HR=0,63; KTC 95%: 0,44–0,90) [1]. Phân tích cuối cho thấy osimertinib kết hợp hóa trị cải thiện OS so với osimertinib đơn trị (47,5 so với 37,6 tháng; HR=0,77; KTC 95%: 0,61–0,96; p=0,02) [2]. Trên cơ sở đó, NCCN phiên bản 6.2026 xếp phác đồ phối hợp trên vào khuyến cáo mức I trong điều trị bước một [6].

Bên cạnh bằng chứng thử nghiệm ngẫu nhiên, tình trạng khuếch đại *HER2* de novo cung cấp thêm cơ sở sinh học để lựa chọn phác đồ của ca bệnh này. Khuếch đại *HER2* có thể hoạt hóa con đường PI3K/AKT/mTOR và MAPK, độc lập với tín hiệu EGFR [4]. Khi cơ chế này hiện diện ngay từ thời điểm chẩn đoán, hiệu quả của osimertinib đơn trị có thể bị hạn chế do chỉ tác động chọn lọc trên EGFR kinase. Việc bổ sung carboplatin/pemetrexed góp phần gây độc tế bào, không phụ thuộc tín hiệu *EGFR*. Do chưa có dữ liệu riêng cho nhóm có đồng thời mang đột biến *EGFR* và khuếch đại *HER2* de novo, việc lựa chọn phác đồ osimertinib kết hợp carboplatin/pemetrexed trong ca bệnh này dựa trên bằng chứng từ FLAURA2 và đặc điểm khuếch đại *HER2*.

Schumann và cộng sự báo cáo một trường hợp UTPKTBN di căn mang đồng đột biến *EGFR* L858R, khuếch đại *HER2* và tái sắp xếp RET ngay từ thời điểm chẩn đoán [7]. Bệnh nhân được điều trị bước một bằng osimertinib đơn trị nhưng tiến triển sau 4 tháng với chuyển dạng sang ung thư phổi tế bào nhỏ. Đáng chú ý, khuếch đại *HER2* vẫn được ghi nhận trên NGS tại thời điểm sinh thiết lại; BN sau đó đáp ứng một phần kéo dài 13,1 tháng với trastuzumab deruxtecan [7]. Trường hợp này gợi ý rằng khuếch đại *HER2* de novo có thể liên quan đến hiệu quả hạn chế của osimertinib đơn trị, đồng thời vẫn duy trì vai trò thúc đẩy sinh u sau khi xuất hiện kháng thuốc. Tuy nhiên, sự hiện diện đồng thời của đột biến dung hợp gen RET hạn chế khả năng đánh giá riêng biệt ảnh hưởng của khuếch đại *HER2* de novo đối với hiệu quả điều trị osimertinib bước một.

Tuy nhiên, vai trò của các thuốc nhắm đích *HER2* ở bệnh nhân UTPKTBN có khuếch đại *HER2* hiện vẫn chưa được xác định rõ. Trastuzumab kết hợp hóa trị không ưu thế hơn hóa trị đơn thuần (PFS trung vị 6,1 so với 7,0 tháng), trong khi phối hợp trastuzumab và pertuzumab đạt hiệu quả hạn chế với tỷ lệ đáp ứng 13-21% [8]. Dữ liệu về trastuzumab deruxtecan trên nhóm khuếch đại *HER2* hiện giới hạn ở thử nghiệm tiền lâm sàng và báo cáo ca bệnh có khuếch đại *HER2* mắc phải sau điều trị đích [9]. Do đó, chưa có đủ bằng chứng làm cơ sở lựa chọn liệu pháp nhắm đích *HER2* trong điều trị bước một cho BN có đồng thời mang đột biến *EGFR* và khuếch đại *HER2* de novo.

Trong ca bệnh của chúng tôi, sau hai chu kỳ đầu osimertinib kết hợp hóa trị, các triệu chứng lâm sàng đau ngực phải và ho khan cải thiện rõ rệt. Đánh giá hình ảnh sau 3 tháng cho thấy bệnh nhân đạt đáp ứng một phần. Bệnh nhân dung nạp điều trị với các triệu chứng tiêu chảy độ 1 và giảm bạch cầu độ 1. Các tác dụng không mong muốn ở ca bệnh này tương đồng với hồ sơ độc tính được ghi nhận trong nghiên cứu FLAURA2 và báo cáo chuỗi ca lâm sàng của Quách Thanh Dung [1], [10].

4. Kết luận

Qua chẩn đoán và điều trị ca bệnh UTPKTBN giai đoạn IV mang đồng thời đột biến *EGFR* L858R và khuếch đại *HER2* de novo, một số kết luận được rút ra như sau:

Osimertinib kết hợp hóa trị (platin kết hợp pemetrexed) bước một có hiệu quả kiểm soát bệnh và độc tính chấp nhận được ở bệnh nhân mang đồng đột biến *EGFR* L858R và khuếch đại *HER2* de novo; cần thêm các nghiên cứu với cỡ mẫu lớn hơn để khẳng định hiệu quả trên. Giải trình tự gen thế hệ mới giúp phát hiện đồng thời các đột biến và biến đổi số lượng bản sao ngay từ thời điểm chẩn đoán, qua đó định hướng lựa chọn phác đồ điều trị bước một.

Lời cảm ơn

Nhóm nghiên cứu gửi lời cảm ơn chân thành nhất đến Trung tâm Chẩn đoán Hình ảnh, Phòng Kế hoạch Tổng hợp - Bệnh viện Quân y 103 đã giúp đỡ, tạo điều kiện thuận lợi trong quá trình thu thập dữ liệu và hoàn thành nghiên cứu này.

Tuyên bố về xung đột lợi ích

Các tác giả tuyên bố không có xung đột về lợi ích tài chính hoặc mối quan hệ cá nhân nào có thể ảnh hưởng đến kết quả nghiên cứu được báo cáo trong bài báo này.

Tuyên bố về việc sử dụng trí tuệ nhân tạo

Nhóm tác giả không sử dụng trí tuệ nhân tạo trong quá trình nghiên cứu cũng như viết bài.

Đóng góp của tác giả

Nguyễn Thị Xuyến: lên ý tưởng và thiết kế nghiên cứu, thu thập và phân tích dữ liệu, bàn luận kết quả, soạn thảo bản thảo. Tạ Bá Thắng, Bạch Quốc Tuấn, Phạm Thị Kim Nhung: hướng dẫn khoa học, góp ý thiết kế nghiên cứu, chỉnh sửa và rà soát bản thảo. Lê Ánh Nguyệt: hỗ trợ thu thập dữ liệu, chuẩn bị hình ảnh, góp ý chỉnh sửa bản thảo. Tất cả tác giả đã đọc và phê duyệt bản thảo cuối cùng.

Tài liệu tham khảo

1. Planchard D, Jänne PA, Cheng Y, Yang JC-H, Yanagitani N, Kim S-W, et al. Osimertinib with or without chemotherapy in *EGFR*-mutated advanced NSCLC. *New England Journal of Medicine*. 2023;389(21):1935-48.
2. Jänne PA, Planchard D, Kobayashi K, Yang JC-H, Liu Y, Valdiviezo N, et al. Survival with osimertinib plus chemotherapy in *EGFR*-mutated advanced NSCLC. *New England Journal of Medicine*. 2026;394(1):27-38.
3. Nagasaka M, Singh V, Baca Y, Sukari A, Kim C, Mamdani H, et al. The effects of *HER2* alterations in *EGFR* mutant non-small cell lung cancer. *Clinical lung cancer*. 2022;23(1):52-9.
4. Liu S, Zhou L, He Y, Liu Q, Tang Y, Liu Z, et al. The resistance landscape of *EGFR* tyrosine kinase inhibitors in advanced non-small cell lung cancer: molecular mechanisms and novel therapeutic strategies. *Translational Lung Cancer Research*. 2026;15(4):101.
5. Lee Y, Lee B, Choi YL, Kang DW, Han J. Clinicopathologic and molecular characteristics of *HER2* (ERBB2)-altered non–small cell lung cancer: Implications for precision medicine. *Modern Pathology*. 2024;37(6):100490.
6. National Comprehensive Cancer Network. NCCN Clinical Practice Guidelines in Oncology: Non-Small Cell Lung Cancer - Version 6.2026. 2026.
7. Schumann A, Brown-Moran C, Kou C-TJ. The use of fam-trastuzumab deruxtecan-nxki in treating ERBB2 amplified small cell lung cancer transformed from non-small cell lung cancer: A case report. *Case Reports in Oncological Medicine*. 2026;2026(1):8836862.
8. Riudavets M, Sullivan I, Abdayem P, Planchard D. Targeting *HER2* in non-small-cell lung cancer (NSCLC): a glimpse of hope? An updated review on therapeutic strategies in NSCLC harbouring *HER2* alterations. *ESMO open*. 2021;6(5):100260.
9. Odintsov I, Makarem M, Nishino M, Bachert SE, Zhang T, Lopiccolo J, et al. Prevalence and therapeutic targeting of high-level ERBB2 amplification in NSCLC. *Journal of Thoracic Oncology*. 2024;19(5):732-48.
10. Quách Thanh Dung, Đào Thị Thu Trang, Nguyễn Đình Tùng và cộng sự. Osimertinib kết hợp hoá trị trong điều trị bước một ung thư phổi không tế bào nhỏ giai đoạn di căn có đột biến *EGFR*. *Tạp chí Y học Việt Nam*. 2025;548(1):192-7.

HỘI SINH LÝ HỌC VIỆT NAM
SLH
Vietnam Society Of Physiology - VJOP

FIRST-LINE OSIMERTINIB PLUS CHEMOTHERAPY IN STAGE IV NON-SMALL CELL LUNG CANCER WITH CONCURRENT *EGFR* L858R MUTATION AND DE NOVO *HER2* AMPLIFICATION: A CASE REPORT

Nguyen Thi Xuyen[1*], Ta Ba Thang[1], Le Anh Nguyet[1],Bach Quoc Tuan[1], Pham Thi Kim Nhung[1]

[1] Vietnam Military Medical University, Ha Noi city, Vietnam

Concurrent de novo *HER2* amplification with *EGFR* mutation in non-small cell lung cancer (NSCLC) is a rare condition, biologically distinct from acquired *HER2* amplification, which drives resistance to tyrosine kinase inhibitors (TKIs). First-line osimertinib plus chemotherapy is the preferred regimen for patients with advanced *EGFR*-mutant NSCLC; however, its efficacy in patients with concurrent de novo *HER2* amplification remains unclear. **Case report:** A 76-year-old male, never-smoker, was diagnosed with stage IV NSCLC. Next-generation sequencing (NGS) identified concomitant *EGFR* L858R mutation and de novo *HER2* amplification. The patient received first-line osimertinib combined with carboplatin-pemetrexed, followed by osimertinib-pemetrexed maintenance, achieving a partial response at 3 months that was sustained through month 12, with good tolerability and no serious adverse events. **Conclusion:** First-line osimertinib plus chemotherapy provides effective disease control with an acceptable safety profile in NSCLC patients harboring concurrent *EGFR* L858R mutation and de novo *HER2* amplification.

Keywords: Non-small cell lung cancer; *EGFR* mutation; de novo *HER2* amplification; osimertinib plus chemotherapy.